

## “病例报告”格式例文如下：

在页面设置中按以下参数设置四周边空：上：2.5 cm，下：1.5 cm，左右各 2 cm。

全文字体为五号宋体

## 例文：

药物诱导的成人线状 IgA 疱病一例

周颖<sup>1</sup> 蒋小云<sup>2</sup> 程浩<sup>2</sup> 叶俊<sup>2</sup>

<sup>1</sup>浙江温岭市第四人民医院皮肤科 317511；<sup>2</sup>浙江大学医学院附属邵逸夫医院皮肤科，杭州 310000

通信作者：叶俊，Email: ××××××@××××××

DOI: ××××××

### A case of drug-induced adult linear IgA bullous dermatosis

Zhou Ying<sup>1</sup>, Jiang Xiaoyun<sup>2</sup>, Cheng Hao<sup>2</sup>, Ye Jun<sup>2</sup>

<sup>1</sup>Department of Dermatology, Wenling No.4 People's Hospital, Wenling 317511, Zhejiang, China;

<sup>2</sup>Department of Dermatology, Sir Run Run Shaw Hospital, Zhejiang University School of Medicine, Hangzhou 310000, China

**Corresponding authors:** Ye Jun, Email: ××××××@××××××

DOI: ××××××

患者男，28 岁。就诊前 6 d 因外伤骨折至浙江大学医学院附属邵逸夫医院行左锁骨骨折切开复位内固定术，术中使用帕洛诺司琼、苯磺顺阿曲库铵、右美托咪定、艾司洛尔、羟考酮、瑞芬太尼、麻黄碱、地佐辛、佛比洛芬等麻醉用药，术前后使用阿莫西林克拉维酸钾预防感染。……略。

诊断：成人线状 IgA 疱病（药物引起）。

治疗：……略。

讨论 ……略。

## 参 考 文 献

- [1] 赵辨. 临床皮肤病学 [M]. 3版. 南京: 江苏科学技术出版社, 2001: 604-607.
- [2] 罗杰, 漆永平, 喻中明, 等. 紫草荆防汤湿敷治疗创伤后湿疹疗效观察 [J]. 现代中西医结合杂志, 2012, 21 (7): 721-722. DOI: 10.3969/j.issn.1008-8849.2012.07.018.
- [3] Mathias CG. Post-traumatic eczema [J]. Dermatol Clin, 1988, 6 (1): 35-42.

**批注 [b1]:** 参考文献与文中顺序一致，不缺项。参考文献标明前三位作者姓名，三位以上时加“等”或“et al”。英文刊物名称用缩写、请登陆 <http://www.ncbi.nlm.nih.gov/> 核查英文刊名并拷贝文献或登陆 [www.cnki.net](http://www.cnki.net) 核查中文文献。  
每条文献末尾均需补充 DOI，如果没有可不补。

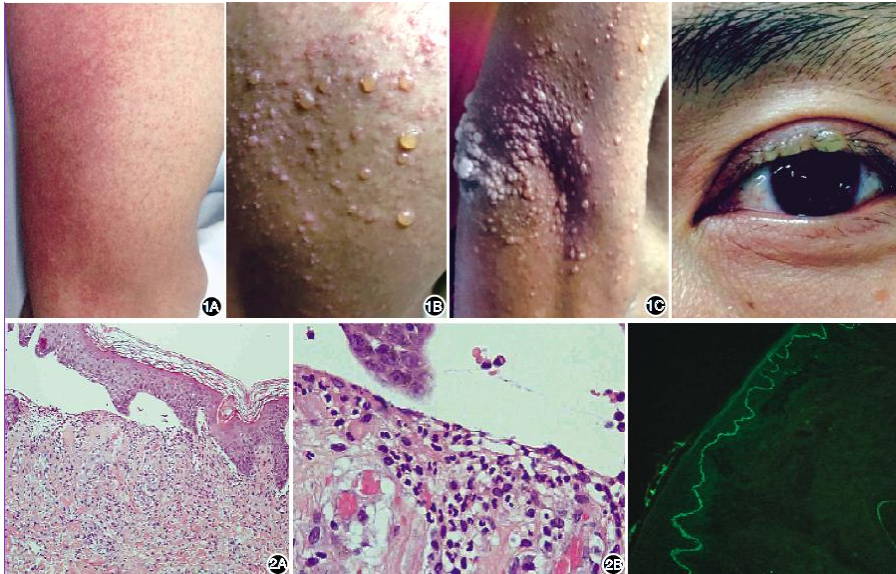


图 1 患者水疱前皮疹 (1A); 出水疱后, 患者肩部 (1B)、肘部 (1C)、眼睑 (1D) 丘疹及正常皮肤上出现水疱, 眼睑处水疱呈线状分布

图 2 皮损组织病理 2A: 表皮下裂隙 (HE × 100); 2B: 裂隙内和真皮乳头可见大量中性粒细胞 (HE × 400); 2C: 基底膜带 IgA 线状沉积 (直接免疫荧光)

**批注 [b2]:** 图片需注明: 图题、图注、图序号、染色方法和放大倍数 (目镜 × 物镜 = 放大倍数)。图注中说明图中看到的主要结果